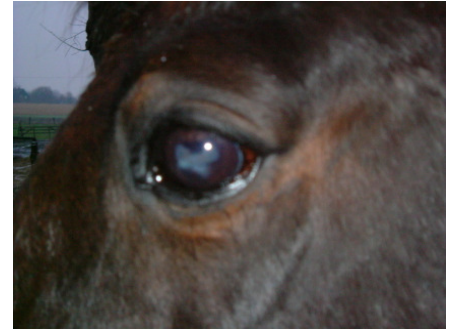

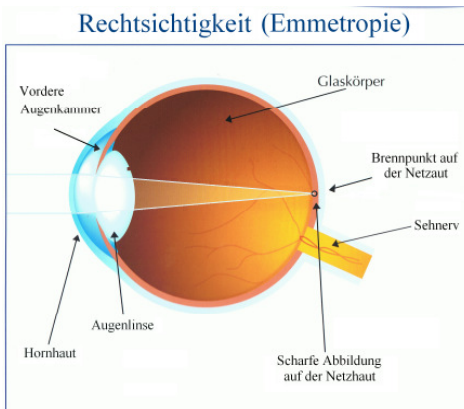
„Das erkrankte Pferdeauge“

von Michael Rosenfeld



Alles beginnt mit einer Röte der Bindehaut (Konjunktivitis), man bemerkt es daran, dass das Tier erhöhte Lidschläge durchführt und das Auge zu Tränen beginnt. Meist beginnt die Röte am unteren Augenlid, zieht aber auch rauf um die Hornhaut. Gern werden die Augenwinkel innen und außen entlang der Lederhaut mitbeteiligt sein. Die Hornhaut umkleidet den dunklen oder farbigen Teil mit Iris und Pupille. Das sichtbare Weiße am Auge ist die Lederhaut. Erfolgt nicht eine sofortige Behandlung, so kann es zu einer Hornhautentzündung (Keratitis) kommen.

Die Keratitis:



Eine Hornhautentzündung (Keratitis) entsteht meist durch eine äußere Verletzung. Hierbei entstehen bakterielle Infektionen, die durch Mücken oder Fliegen ausgelöst werden. Wird diese Entzündung nicht sofort behandelt, kann es zu gravierenden Hornhauteintrübungen und Hornhautschwellungen kommen. Die Eintrübungen können unbehandelt bis zur völligen Blindheit führen und eine Mondblindheit (Equi recidiva Uveitis (ERU)),

Iridocyclochorioditis) auslösen.

Die Equi recidiva Uveitis (ERU):

Bei der periodischen Augenentzündung (Iridocyclochorioditis) im Laienmund auch „Mondblindheit“ genannt, sind die Ursachen noch ungeklärt. Man vermutet als Überträger Ratten und Mäuse, die das Futter durchseuchen. Weiterhin können Auslöser durch bakterielle Allgemeininfektionen, Augenparasiten, Autointoxikationen, ungeklärte, genetische, geographische und klimatische Einflüsse, feuchte und warme Ställe, dafür verantwortlich gemacht werden. Es könnte sich auch um eine Vergiftung durch körpereigene, unvollständig abgebaute Eiweißstoffe, begleitet mit Verdauungsstörungen, handeln. Zusätzlich können durch Aufnahme von verdorbenem Futter, schädliche Futterbeimischungen, Schimmelpilze, Fäulnis- und Gärungsprodukte, Parasitenbefall (Zecken, Flöhe), Mikro-filarien, auch Virusinfektionen, besonders der oberen Luftwege, durch Druse oder Fohlenlähme für eine Mondblindheit verantwortlich sein.

Die **Symptome** äußern sich durch Tränenfluss mit und ohne Eiter, Lichtscheue, Fieber über 38⁰ C. Die Bindehaut, Hornhaut und das vordere Kammerwasser trüben sich durch Eiterungen ein. In kürzester Zeit wird auch das noch gesunde Auge befallen sein.

Man beachte auch die Beeinflussung durch positiven Leptospirenbefall. Diese gramnegativen Bakterien äußern sich bei der „infek-

tiösen Leptospirose“ mit Gelbsucht (Skleren verfärben sich gelb) und der Weil'schen Krankheit (Zuckerkrankheit.) Bei der „bakteriellen Leptospirose“ sind Symptome wie Mattigkeit, Fieber, Durchfall, Erbrechen, aashafter Geruch aus dem Fang/Maul wahrzunehmen.

Leptospiren und Borellien sind Untergruppen der Spirochäten. Zecken übertragen Borelliose. Da man die Spirochäten als verantwortliche Parasiten für syphilitische Krankheiten einordnet, kommen natürlich auch die Leptospiren und Borellien in Betracht. Es sind „die Affen“ unter den Krankheiten, da sie ständig ihr Krankheitsbild ändern. Die Krankheit kann zeitweise verschwinden und man glaubt geheilt zu sein, doch selbst nach Monaten der Genesung, taucht sie erneut und „verstärkt“ wieder auf.

Grundsätzlich sollte bei einer Mondkrankheit immer der Leberstoffwechsel unterstützt werden. Hierzu reicht man in das Trinkwasser aufgelöste Lebertees. Mariendisteltee oder Silberdisteltee zur Leberentgiftung. Waldehrenpreistee oder Hopfentee bei Gelbsucht. Lindenblütentee bei Fieber. Möhren und Löwenzahn werden zum Futter gereicht.

Eine **Behandlung** erfolgt im Frühstadium, d.h. bei der Konjunktivitis mit Augentropfen (Euphrasia/Augentrost.) Ab der Keratitis wird zusätzlich mit tiefen homöopathischen Mitteln gearbei-

tet. Bei der ERU kommen mittlere bis hohe Potenzen in Frage.

*Folgende Mittel können eingesetzt werden: **Arn.**, **Apis.**, **Bell.**, **Bor.**, **Con.**, **Euphr.**, **Hep.**, **Kali.-bi.**, **Merc.**, **Merc.-c.**, **Phyt.**, **Puls.**, **Sulf.***

Da bei der ERU in den meisten Fällen nicht nur die Augen in Mitleidenschaft gezogen sind, sollten auch die Akupunkturpunkte von berücksichtigt werden.

***Lu.** 9, **Di.** 1, 5, **Ma.** 1, 2, 3,4, 7, 8, **Dü.** 1, **Bl.** 1, 2, 3, 8, 9, 18, 58, 64, 65, 67, **Ni.** 11, 13, 14, **KS.** 6, 7, **LG.** 8, 23, **3E.** 4, 6, 23, **Gb.** 1, 8, 11, 14, 15, 16, 17, 20, 37, 40, **Le.** 1, 2, 3,*

Sie müssen nicht unbedingt genadelt werden, eine Massage tut oft gute Dienste.

Bei Verdauungsstörungen:

***Di.** 2, 3, **Ma.** 36, 37 **MP.**4, 15, **Bl.** 22, 47, **Ma.** 25, **Le.** 13, **KG.** 12,*

Bei Lebererkrankungen:

***Di.** 13, **Ma.** 45, **Dü.** 3, 8, **Bl.** 17, 18, 19, 21, 22, 48, **Le.** 13, 14, **KS.** 6, 7, **MP.** 1, 4, 5, 6, **LG.** 9, 14, 20, **KG.** 12, 14, 17,*

Bei einer fortgeschrittenen Erblindung kann eventuell nur noch ein operativer Eingriff helfen. Eine sogenannte „Vitrektomie“ kann man an der chirurgischen

Tierklinik in München durchführen lassen.

Literatur:

Alois Tiefenthaler, Homöopathie für Haus- und Nutztiere, Haug Verlag Heidelberg

Gerhart Gerweck/Hermann Späth, Der homöopathische Pferdedoktor, Franckh-Kosmos Verlag Stuttgart

Dr. med. vet. Maximilian Pick, Neues Handbuch der Pferdekrankheiten, Franckh-Kosmos Verlag Stuttgart

Erwin Westermayer, Lehrbuch der Veterinärakupunktur, Haug Verlag Heidelberg

Geheimnisse und Heilkräfte der Pflanzen, Das Beste Verlag Stuttgart

*Chirurgische Tierklinik der Universität Lehrstuhl für Allgemeine und Spezielle Chirurgie des Pferdes
Telefon +49 89 2180 3747 oder 2632 Veterinärstrasse 13 Telefax +49 89 39 4272 D - 80539 München*

www.tierheilpraktiker-mr.de